

# Quiz/Kvíz

A 76-year-old woman underwent a follow-up colonoscopy two years after right-sided hemicolectomy for caecal adenocarcinoma (locoregional staging pT3 pN1). A small ulcer surrounded by oedematous mucosa was found in the sigmoid colon at 20 cm (Fig. 1 – a general view, Fig. 2 – an endoscopic picture in water immersion).

What histology result and what mechanism of the disease are suspected?

76letá pacientka podstoupila kontrolní koloskopii dva roky po pravostranné hemikolektomii pro adenokarcinom céka (lokoregionální stadium pT3 pN1). V sigmatu ve 20 cm byla nalezena malá ulcerace s edematózní sliznicí v okolí (obr. 1 – celkový pohled, obr. 2 – zobrazení léze ve vodní imerzi).

Jaký předpokládáte výsledek histologie a mechanismus onemocnění?

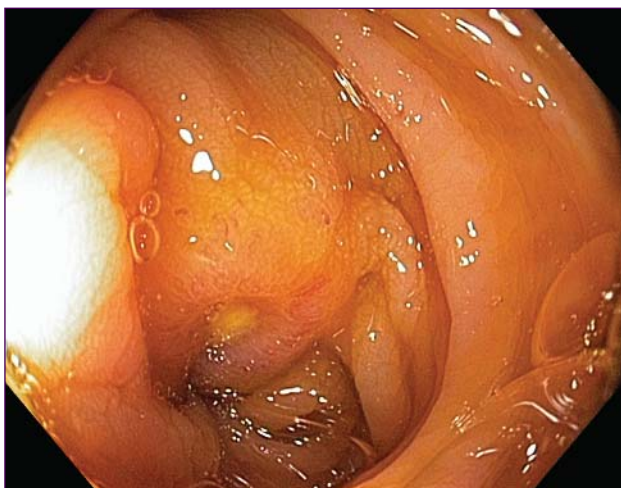


Fig. 1./Obr. 1.

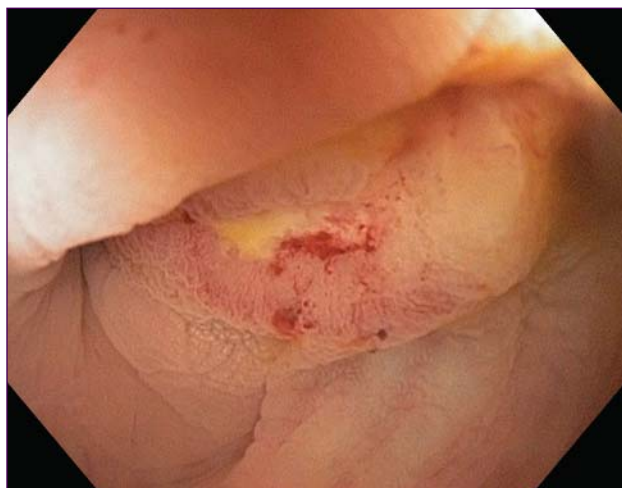

Fig. 2./Obr. 2.

This quiz was prepared by Jiří Cyrany, MD (2nd Department of Medicine, Charles University in Praha, Faculty of Medicine at Hradec Králové, University Teaching Hospital, Hradec Králové).

Please, send your suggestions, ideas and comments to [jiri.cyrany@email.cz](mailto:jiri.cyrany@email.cz).

Kvíz připravil MUDr. Jiří Cyrany (II. interní klinika, LF UK a FN Hradec Králové).

Svoje návrhy, nápady a komentáře prosím zasílejte na adresu [jiri.cyrany@email.cz](mailto:jiri.cyrany@email.cz).